



GLOBAL JOURNAL OF MEDICAL RESEARCH: J
DENTISTRY & OTOLARYNGOLOGY
Volume 22 Issue 2 Version 1.0 Year 2022
Type: Double Blind Peer Reviewed International Research Journal
Publisher: Global Journals
Online ISSN: 2249-4618 & Print ISSN: 0975-5888

Apert Syndrome: Orthodontic - Surgical Treatment Alternatives and Execution Times. A Review of the Literature

By Yury Paola Giraldo-Barrero, Natalia Carrillo-Mendigaño,
Claudia Patricia Peña-Vega & Salomón Yezioro-Rubinsky

Universidad Nacional de Colombia

Abstract- Objective: Carry out a literature review about the orthodontic and surgical treatments of Apert Syndrome, during the different stages of growth and development.

Methods: A search was made in the MedLine (PubMed), Science Direct, Scopus, and Wiley Online Library databases with the combination of the following terms: Syndromic craniosynostosis; Dental treatment; orthodontic treatment; Apert Syndrome; surgical treatment; dental care. Types of the study included: Systematic and literature reviews, retrospective, longitudinal, and cohort studies, series, and case reviews that were published between 1990-2020 in Spanish or English; articles related to other syndromes and animal, or laboratory studies were excluded. The articles were selected according to relevance and availability of full text; repeated findings were eliminated; additionally, the snowball system was used in the selected articles; the quality of the evidence was evaluated using the GRADE system.

Keywords: *apert syndrome; orthodontic treatment; surgical procedures; dental care.*

GJMR-J Classification: DDC Code: 617 LCC Code: RK1



Strictly as per the compliance and regulations of:



© 2022. Yury Paola Giraldo-Barrero, Natalia Carrillo-Mendigaño, Claudia Patricia Peña-Vega & Salomón Yezioro-Rubinsky. This research/review article is distributed under the terms of the Attribution-NonCommercial-NoDerivatives 4.0 International (CC BY-NC-ND 4.0). You must give appropriate credit to authors and reference this article if parts of the article are reproduced in any manner. Applicable licensing terms are at <https://creativecommons.org/licenses/by-nc-nd/4.0/>.

Apert Syndrome: Orthodontic - Surgical Treatment Alternatives and Execution Times. A Review of the Literature

Síndrome De Apert: Alternativas De Tratamiento Ortodóntico - Quirúrgico Y Tiempos De Ejecución. Una Revisión De La Literatura

Yury Paola Giraldo–Barrero ^α, Natalia Carrillo–Mendigaño ^σ, Claudia Patricia Peña–Vega ^ρ
& Salomón Yezioro–Rubinsky ^ω

Resumen- Objetivo: Realizar una revisión de la literatura acerca de los tratamientos ortodónticos y quirúrgicos del síndrome de Apert durante las diferentes etapas de crecimiento y desarrollo.

Métodos: Se llevó a cabo una búsqueda en las bases de datos MedLine (PubMed), Science Direct, Scopus y Wiley Online Library con la combinación de los siguientes términos: *Syndromic craniosynostosis, Dental treatment, orthodontic treatment, Apert Syndrome, surgical treatment, dental care*. Se incluyeron revisiones sistemáticas y de literatura, estudios retrospectivos, longitudinales y de cohorte, series y revisiones de caso publicados entre 1990 y 2020 en español o inglés; se excluyeron artículos relacionados con otros síndromes, así como estudios en animales. Los artículos fueron seleccionados según su pertinencia y disponibilidad de texto completo; hallazgos repetidos fueron eliminados; adicionalmente, se utilizó el sistema bola de nieve en los artículos seleccionados; la calidad de la evidencia fue evaluada mediante el sistema GRADE.

Resultados: 34 artículos fueron incluidos (calidad alta: 2, moderada: 1, baja: 19 y muy baja: 12). Entre estos, se identificaron discusiones relacionadas con la etapa de crecimiento a la que se recomienda realizar los procedimientos quirúrgicos requeridos para minimizar sus impactos negativos. La mayoría de los artículos apoyan el manejo terapéutico ejecutado por equipos multidisciplinarios.

Conclusiones: Un plan de tratamiento combinado de ortodoncia y cirugía ortognática se presentó como la mejor opción para obtener los mejores resultados funcionales y estéticos para la población en cuestión. El momento adecuado durante el crecimiento y desarrollo de los individuos para implementar cada fase de tratamiento fue decidido por cada equipo multidisciplinario.

Author α: Odontóloga. Universidad Nacional de Colombia. Bogotá, Colombia. e-mail: ypgiraldob@unal.edu.co

Author σ: Odontóloga. Magister en Ciencias Biológicas. Profesora Asociada, Facultad de Odontología. Universidad Nacional de Colombia. Bogotá, Colombia. e-mail: ncarrillom@unal.edu.co

Author ρ: Odontóloga. Especialista en Cirugía Oral y Maxilofacial. Especialista en Patología Oral. Magister en Educación. Profesora Asociada, Director del Departamento de Salud Oral, Facultad de Odontología. Universidad Nacional de Colombia. Bogotá, Colombia. e-mail: cppenav@unal.edu.co

Author ω: Odontólogo. Especialista en Ortodoncia. Profesor Titular, Facultad de Odontología. Universidad Nacional de Colombia. Bogotá, Colombia. e-mail: syezioror@unal.edu.co

Palabras clave: síndrome de apert; tratamiento ortodóntico; procedimiento quirúrgico; atención odontológica.

Abstract- Objective: Carry out a literature review about the orthodontic and surgical treatments of Apert Syndrome, during the different stages of growth and development.

Methods: A search was made in the MedLine (PubMed), Science Direct, Scopus, and Wiley Online Library databases with the combination of the following terms: *Syndromic craniosynostosis; Dental treatment; orthodontic treatment; Apert Syndrome; surgical treatment; dental care*. Types of the study included: Systematic and literature reviews, retrospective, longitudinal, and cohort studies, series, and case reviews that were published between 1990-2020 in Spanish or English; articles related to other syndromes and animal, or laboratory studies were excluded. The articles were selected according to relevance and availability of full text; repeated findings were eliminated; additionally, the snowball system was used in the selected articles; the quality of the evidence was evaluated using the GRADE system.

Results: 34 articles were included (High Quality: 2; Moderate: 1; Low: 19; Very Low: 12). Controversies were found related to the stage of growth to which it is recommended to perform the required surgical procedures to minimize the negative impacts. Most of the articles support therapeutic management by multidisciplinary teams.

Conclusions: A combined orthodontic and orthognathic surgery treatment plan was presented as the indicated option to obtain the best possible functional and aesthetic results for the population in question. The appropriate time during the growth and development of individuals to implement each treatment phase was decided by each multidisciplinary team.

Keywords: apert syndrome; orthodontic treatment; surgical procedures; dental care.

I. INTRODUCCIÓN

El síndrome de Apert es una anomalía congénita craneofacial de herencia autosómica dominante que se presenta en 1:65.000 casos de nacidos vivos (1). Su etiología se asocia con una mutación en el receptor 2 del factor de crecimiento de fibroblastos, la cual se encuentra en el cromosoma 10q26 en dos

codones adyacentes que codifican para serina(755TCG) y prolina(758CCT) (2).

Clínicamente, se caracteriza por presentar afectaciones sistémicas, craneomaxilares y funcionales como enfermedades cardiovasculares, obstrucción de vías respiratorias, sindactilia en ambas extremidades, hidrocefalia, craneosinostosis(3), turribraquicefalia(4), retrusión de la parte media de la cara, hipertelorismo y exoftalmia, así como alteraciones dentales y oclusales(3).

El marcado compromiso craneomaxilar, antes mencionado, implica que para su manejo debe disponerse de un equipo multidisciplinario que incluye, entre otras especialidades, neurocirujanos, cirujanos plásticos, cirujanos maxilofaciales y ortodoncistas. Los protocolos de manejo varían; mientras algunos autores señalan que el avance del tercio medio facial es conveniente realizarlo de manera temprana, otros argumentan que hacer lo de esta forma requiere procedimientos secundarios y algunas veces terciarios(5-7).

Es relevante determinar las consecuencias de las alternativas terapéuticas reportadas en la literatura y el momento de su implementación, poniendo a disposición una herramienta que oriente a los profesionales para decidir las alternativas de tratamiento y el mejor periodo para ejecutarlas (8). El objetivo del presente trabajo es realizar una revisión de literatura acerca de los tratamientos ortodónticos y quirúrgicos del síndrome de Apert durante las diferentes etapas de crecimiento y desarrollo.

II. MÉTODOS

a) Tipo de revisión: Revisión narrativa de la literatura

La búsqueda de artículos se efectuó en las bases de datos MedLine (PubMed), Science Direct, Scopus y Wiley Online Library. Se utilizaron combinaciones de los terminus MeSH *Syndromic craniosynostosis and Dental treatment, and orthodontic treatment* y *Apert Syndrome and orthodontic treatment, and surgical treatment, and dental treatment, and dental care*. Los tipos de estudio considerados fueron revisiones sistemáticas y de literatura, estudios retrospectivos, longitudinales y de cohorte, series y, por último, revisiones de caso.

b) Criterios de inclusión

- Artículos con fecha de publicación entre 1990 y 2020 en idioma inglés o español.
- Estudios que relacionen la edad del paciente con síndrome de Apert y las alternativas de tratamiento implementadas.
- Estudios que involucren pacientes con síndrome de Apert y que hayan recibido tratamiento, sin restricciones de edad.
- Estudios que enfoquen su tratamiento en el área de ortodoncia y cirugía oral y maxilofacial.

- Estudios que presenten el desenlace y consecuencia de la alternativa utilizada. Esto teniendo en cuenta recidiva, eficiencia y menor cantidad de intervenciones.

c) Criterios de exclusión

- Se excluyeron artículos que específicamente presentaran alternativas de tratamiento a otro síndrome asociado con craneosinostosis u otra forma de craneosinostosis.
- Se excluyeron estudios en animales o de laboratorio.

La selección de artículos se realizó en tres fases (Figura 1):

1. Observación de los títulos de los artículos, en relación con el objetivo de la revisión.
2. Análisis del resumen del artículo, en correspondencia con el objetivo y propósito de esta revisión.
3. Revisión y evaluación del artículo en su totalidad.

El estudio fue aprobado por el Comité de Ética de la Facultad de Odontología de la Universidad Nacional de Colombia (Resolución B. CIEFO-189-2020).

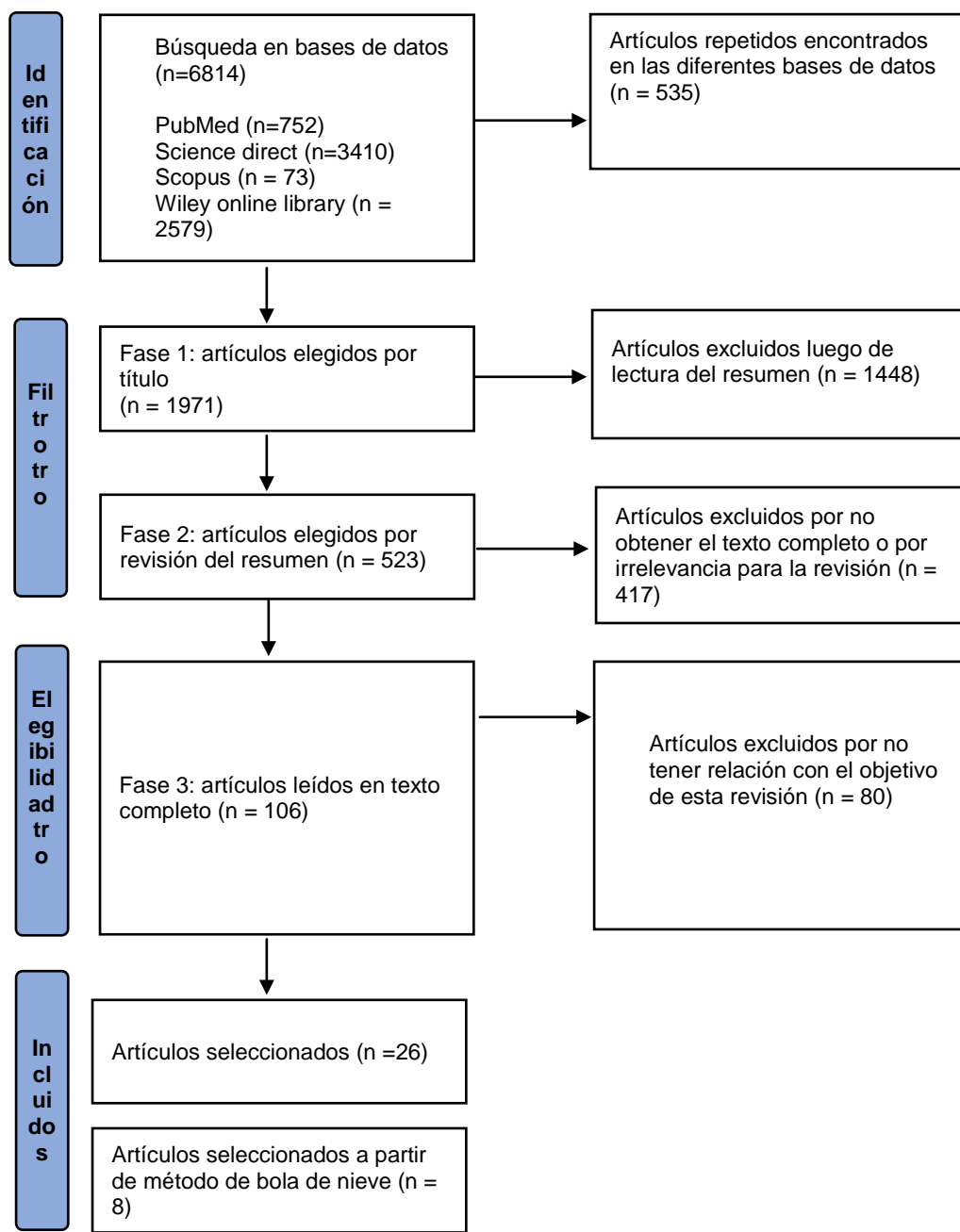
III. RESULTADOS

Fase 1: las búsquedas se efectuaron de acuerdo con combinaciones booleanas, para un total de 2.506 artículos. De estos, se excluyeron 535 por encontrarse repetidos.

Fase 2: de 1.971 artículos de la fase 1, se escogieron 523 que guardaban relación con el objetivo de este trabajo.

Fase 3: de los 523 artículos de la fase 2 se seleccionaron 106. Se descartaron 232, pues no aportaban de manera específica a la construcción de esta revisión y 185 porque no contaban con texto completo gratuito. Así, se leyeron 106 artículos en texto completo, de los cuales se excluyeron 80 por no tener relación con el propósito de la revisión. Finalmente, se escogieron 26 que sí cumplían los criterios de inclusión propuestos y se utilizó el método de bola de nieve. De ese modo, se realizó su revisión bibliográfica, lo que permitió encontrar ocho artículos adicionales.

El análisis de la calidad de la evidencia de los artículos seleccionados se ejecutó utilizando el sistema GRADE, mediante el cual se clasifica la calidad de la evidencia (9) (Ver Tabla 1). Para ello, en primer lugar, se toma como consideración inicial el diseño del estudio, para posteriormente incrementar o disminuir la calificación según otras variables metodológicas y sus resultados. Dos de los autores crearon una matriz de evaluación basándose en esta metodología; en caso de discrepancia, se procedió nuevamente a revisar el artículo por ambos autores hasta llegar a un acuerdo.



Fuente: elaboración propia.

Figura 1: Diagrama de flujo de búsqueda y selección de artículos

Resultados

Como resultado de la búsqueda fueron seleccionadas 2 revisiones sistemáticas, 5 estudios retrospectivos, 1 estudio de cohorte retrospectivo, 9 revisiones de literatura, 1 estudio tipo encuesta, 8 series de casos, 2 estudios de casos y controles, 1 estudio retrospectivo longitudinal, dos estudios longitudinales, dos reportes de caso y finalmente 1 estudio prospectivo (Ver Tabla 1).

De los artículos obtenidos, 1 se enfoca en las características anatómicas de la craneosinostosis, 5 en las características clínicas del síndrome y el tratamiento en odontología general, 3 en el desarrollo dental de

estos pacientes, 14 en el tratamiento quirúrgico, 2 en el tratamiento ortodóntico y 9 en un tratamiento integrado ortodóntico-quirúrgico (Ver Tabla 1).

Tabla 1: Tipos de estudio, enfoque y calidad de la evidencia

Tipo de estudio	Autor/año	Enfoque	Nivel de calidad de la evidencia
Revisión sistemática	Lopez-Estudillo <i>et al.</i> 2017 (10)	Características clínicas y tratamiento odontológico	Alta
	Saltaji <i>et al.</i> 2014 (11)	Tratamiento quirúrgico	
Estudio retrospectivo	Kaloust <i>et al.</i> 1997 (12)	Desarrollo dental	Moderada
	Letra <i>et al.</i> 2007 (13)	Características clínicas y tratamiento odontológico	Baja
	Allam <i>et al.</i> 2011 (14)	Tratamiento quirúrgico	
	Woods <i>et al.</i> 2015 (15)	Desarrollo dental	
	Wery <i>et al.</i> 2015 (16)	Tratamiento quirúrgico	Muy baja
Estudio de cohorte retrospectivo	Oberoi <i>et al.</i> 2012 (17)		Baja
Revisión	Vargevik <i>et al.</i> 2012 (18)	Tratamiento integrado	
	Fadda <i>et al.</i> 2015 (19)	Tratamiento quirúrgico	
	Vilan-Xavier <i>et al.</i> 2008 (20)	Características clínicas y tratamiento odontológico	
	Hoyos <i>et al.</i> 2014 (21)		
	Ferraro <i>et al.</i> 1991 (22)	Tratamiento integrado	
	Prahl-Andersen 2005 (23)	Tratamiento ortodóntico	
	Blount <i>et al.</i> 2007 (24)	Características anatómicas de la craneosinostosis	
Panchal <i>et al.</i> 2003 (25)	Tratamiento quirúrgico		
Azoulay <i>et al.</i> 2020 (26)	Tratamiento integrado		
Estudio tipo encuesta	Susami <i>et al.</i> 2018 (27)	Tratamiento ortodóntico	Baja
Series de casos	Fearon <i>et al.</i> 2013 (28)	Tratamiento quirúrgico	
	Carpentier <i>et al.</i> 2014 (29)	Tratamiento integrado	
	Posnick <i>et al.</i> 1995 (30)	Tratamiento quirúrgico	
	Dalben <i>et al.</i> 2006 (31)	Características clínicas y tratamiento odontológico	Muy baja
	Ko <i>et al.</i> 2012 (32)		
	Laure <i>et al.</i> 2015 (33)	Tratamiento quirúrgico	
	Ponniah <i>et al.</i> 2008 (34)		
Hohoff <i>et al.</i> 2007 (35)	Tratamiento integrado	Baja	
Estudio de casos y controles	Khonsari <i>et al.</i> 2016 (36)		
	Glass <i>et al.</i> 2018 (37)		Tratamiento quirúrgico
Estudio retrospectivo longitudinal	Shetye <i>et al.</i> (38)		
Estudio longitudinal	Reitsma <i>et al.</i> 2014 (39)	Desarrollo dental	Muy baja
	Meazzini <i>et al.</i> 2012 (40)	Tratamiento quirúrgico	
Reporte de caso	Shin <i>et al.</i> 2020 (41)	Características clínicas y tratamiento odontológico	Muy baja
	Miyazaki 2013 (42)		
Estudio prospectivo	Kahnberg <i>et al.</i> 2010 (43)	Tratamiento integrado	

Fuente: elaboración propia según Guía GRADE.

En síntesis, de acuerdo a López-Estudillo *et al.* (10), dos tipos de tratamiento se realizan en los pacientes con síndrome de Apert:

Tratamientos de soporte: estos incluyen los siguientes especialistas: pediatra, otorrinolaringólogo, ortopedista, neurólogo, psicólogo, fonoaudiólogo, cardiólogo pediatra, oftalmólogo y médico internista.

Tratamientos reparativos: estos abarcan procedimientos de neurocirugía, cirugía plástica y maxilofacial, cirugía correctiva de manos y pies, así como de tipo preventivo - restaurativos en odontopediatría y de ortodoncia.

a) *Tratamiento quirúrgico del síndrome de Apert*

Según Faddaet *al.*(19), el plan de tratamiento quirúrgico en el síndrome de Apert se divide en tres pasos:

Nacimiento – 2 años:

El tratamiento para la craneosinostosis implica una intervención quirúrgica que consiste en la expansión de la bóveda craneal. Las preocupaciones sobre el aumento de la presión intracraneal influyen en la decisión del momento y la estratificación de la intervención quirúrgica. La expansión de esta bóveda se puede lograr como un procedimiento en una o varias etapas. Hay defensores de cada técnica y ningún enfoque individual ha demostrado ser superior a otros de una manera significativa. La mayoría de los autores prefiere una descompresión anterior temprana con una craneotomía como procedimiento principal, seguida de una expansión de la bóveda craneal posterior (24). Si hay alteraciones graves en el bulbo ocular, a nivel respiratorio o cerebral, se realiza un primer procedimiento quirúrgico de manera temprana.

Periodo de crecimiento (hasta los 12 años):

Cirugía de avance del tercio medio facial

El proceso de avance del tercio medio facial va a consistir usualmente en:

- *Bipartición facial y osteogénesis por distracción*

Este procedimiento consiste en la división del hueso frontal del borde supraorbitario. Así, las órbitas y la parte media de la cara se liberan de la base del cráneo mediante una osteotomía monobloque. Posteriormente, se extrae un fragmento óseo de forma triangular de la línea media del tercio medio de la cara. La base de este segmento triangular se encuentra por encima de la órbita y el ápice se halla entre los dientes incisivos superiores. Después de eliminar este segmento, es posible rotar las dos mitades de la cara media una hacia la otra, lo que resulta en una reducción de la distancia orbitaria y, al mismo tiempo, permite la nivelación del maxilar. Igualmente, se efectúa el avance del tercio medio por medio de distracción osteogénica en un procedimiento llamado bipartición por distracción. Esto con el fin de normalizar la relación entre el borde orbitario y el globo ocular, además de normalizar la posición del hueso cigomático, la nariz y el maxilar en relación con la mandíbula (36).

Fin del crecimiento/edad adulta

- Cirugía LeFort II o III y osteotomía mandibular, para solucionar la maloclusión clase III y, en ocasiones, mordida abierta.
- En algunos casos se utiliza la distracción osteogénica.

Cirugías tipo Le Fort II o Le Fort III

Las personas con síndrome de Apert normalmente son intervenidas quirúrgicamente para la fase final, a la edad de 17 o 18 años. Generalmente,

primero las mujeres, ya que en ellas cesa el crecimiento más rápido que en los hombres; de esta forma, la capacidad de crecimiento óseo no estaría restringida por la formación de cicatrices ni la intervención quirúrgica como tal. Cuando este procedimiento quirúrgico se realiza de manera temprana se tiende a formar una cicatriz, que a futuro podría requerir cirugías adicionales. Por otro lado, se ha observado que cuando la cirugía se lleva a cabo tardíamente puede haber un riesgo de recidiva; por lo tanto, es necesario avanzar en el conocimiento de técnicas quirúrgicas que brinden mayor estabilidad a largo plazo (23).

b) *Tratamiento ortodóntico del síndrome de Apert*

El tratamiento de ortodoncia, idealmente, consta de dos fases: la primera en dentición mixta (preferiblemente mixta tardía) y la segunda en dentición permanente (18,27).

- *Primera fase:* preferiblemente entre los 8 a 9 años (27). Se realiza el movimiento de los dientes para la corrección del apiñamiento anterior, si existe, el manejo tanto de los dientes impactados, o su erupción ectópica, como de espacios y la mejora de la relación maxilomandibular. Esta se hace utilizando aparatos fijos o removibles, para lo que se suele usar comúnmente un expansor maxilar rápido o lento, una máscara de protracción maxilar o aparatos funcionales; la elección del aparato a utilizar será del ortodoncista encargado del caso. Este tipo de procedimientos se deben planear en conjunto con el cirujano, debido a que el solo tratamiento con estos aparatos, sin el acompañamiento quirúrgico, no tendrá los resultados esperados, especialmente en casos muy severos; es decir, casos en los que la anomalía afecta la función de forma grave y no pueden ser solucionados únicamente con tratamiento ortodóntico(18,27).

Es recomendable que el paciente tenga acceso a una valoración en ortodoncia mínimo a los 6 años, preferiblemente antes, pues se hace necesario un estudio adecuado sobre la edad en la que es más conveniente hacer una expansión maxilar, que debe ser consultada a su vez con el cirujano. Al respecto, Prah-Andersen (23) recomienda que no debe ser realizada antes de la erupción de los caninos permanentes, para evitar daños en el germen dental, por lo que solo a partir de los 9 años, o un poco después, es recomendable efectuar la expansión quirúrgica maxilar. Esto como preparación para la futura distracción osteogénica en el plano sagital. Además, la expansión maxilar temprana reduce, pero no elimina la ocurrencia de impactación y apiñamiento dental, así como la necesidad de posteriores extracciones de los dientes permanentes maxilares (26). Por esa razón, no es primordial realizarla de manera temprana, a menos de que se evidencie la necesidad de hacerlo.

Si se realiza el avance de la mitad de la cara de manera temprana, se podría alterar el desarrollo de los dientes vecinos a los procedimientos quirúrgicos requeridos así como su formación, lo que ocasionaría la necesidad de procedimientos adicionales(27). Este hallazgo suele encontrarse en las yemas dentarias de los molares superiores, porque estas sufren lesiones causadas por el corte quirúrgico que debe ser ejecutado para el avance del tercio medio. Muchas veces esto provoca su erupción ectópica o anomalías en este diente, que según el estudio de Susami *et al.*(27) estuvieron presentes en el 58.3% de los casos después de la cirugía de avance del tercio medio facial.

- *Segunda fase:* preferiblemente entre los 14 a 15 años (27). En esta fase se hace el manejo de impactaciones dentales con exposición quirúrgica y tracción de dientes incluidos. Asimismo, se logra la alineación completa de los dientes con aparatos fijos tipo multibracket. En ocasiones se hace

necesaria la extracción de dientes y se requiere cirugía ortognática en pacientes que tengan problemas esqueléticos severos (18,27), por lo que también se evalúa la posibilidad de utilizar esta etapa como ortodoncia prequirúrgica (Ver tabla 2).

IV. DISCUSIÓN

El síndrome de Apert muestra características clínicas y orofaciales particulares que afectan especialmente el tercio medio facial; sin embargo, también compromete otras áreas como el cráneo, el cual se observa en forma de cono; además se exhiben manifestaciones oculares, orales y sindáctila de manos y pies (10). La literatura es consistente en estos hallazgos, con alta posibilidad de presentarse en los individuos afectados. Una característica que genera controversia es el retraso en la maduración dental de estos individuos en comparación con la población sin síndrome.

Tabla 2: Resumen de etapas de tratamiento y recomendación según el autor

TRATAMIENTO	EDAD	AUTOR/AÑO	NIVEL DE CALIDAD DE LA EVIDENCIA SEGÚN GRADE (9)	RECOMENDACIÓN
Corrección de la craneosinostosis (expansión craneal)	De 3 a 6 meses	Panchal <i>et al.</i> (25)	Muy baja	A esta edad se previene una mayor progresión de la deformidad y posibles complicaciones asociadas con aumento de la presión intracraneal.
	De los 6 a 12 meses	Allam <i>et al.</i> (14)	Baja	En este periodo no se ha demostrado que haya que realizarse una segunda intervención por refusión sutural.
	15 meses	Fearon y Podner(28)	Baja	Podría evitarse posteriormente la probabilidad de hacer una intervención secundaria.
Corrección de la sindáctila	13 meses	Oberoi <i>et al.</i> (17)	Baja	Dependiendo de lo incapacitante que sea la sindáctila, puede realizarse a esta edad.
	1 a 2 años	Prahl-Andersen (23)	Baja	Dependiendo de lo incapacitante que sea la sindáctila, puede llevarse a cabo en estos rangos de edad.
Avance fronto- orbital	4 a 6 meses	Allamet <i>et al.</i> (14)	Baja	La intervención temprana puede dar mejores resultados, para evitar el proceso de refusión sutural.
	6 a 12 meses	Oberoi <i>et al.</i> (17)	Baja	La intervención ligeramente tardía puede dar mejores resultados.
Tratamiento ortodoncia en primera fase	7 a 9 años	Vargeviket <i>et al.</i> (18)	Baja	Objetivos de tratamiento: corrección del apiñamiento anterior, manejo de dientes retenidos o erupción ectópica, mantenimiento de espacio y mejora de la relación maxilomandibular. Se requiere

				acompañamiento quirúrgico para obtener los resultados esperados.
Expansión maxilar quirúrgicamente asistida	9 años	Prahl-Andersen(23)	Baja	Se recomienda no realizar antes de la erupción de los caninos permanentes, con el fin de evitar daños del germen dental.
Avance del tercio medio facial	4 a 5 años	Letra <i>et al.</i> (13)	Baja	Edad adecuada para hacer este procedimiento, porque evita necesidad de traqueotomía.
	4 a 5 años	Prahl-Andersen(23)	Baja	El progreso y la sincronización con la distracción osteogénica va a depender de la obstrucción de la vía aérea que exista, el tipo de maloclusión y el estado psicológico del paciente.
	4 a 6 años	Posnick <i>et al.</i> (30)	Baja	Se debe realizar de manera temprana esta cirugía si el paciente sufre de apnea obstructiva del sueño o exorbitismo severo.
	4 a 6 años	Hoyos <i>et al.</i> (21)	Baja	Edad adecuada para recibir este procedimiento.
	5 a 9 años	Fearon y Podner(28)	Baja	Utilizando LeFort III con bipartición facial, la intervención posterior puede dar mejores resultados.
	6 años	Susamiet <i>et al.</i> (27)	Baja	Es deseable esperar a que este erupcionado el primer molar, pues se ha visto que esta cirugía temprana puede ocasionar daños en el germen dental.
	6 a 7 años	Allamet <i>et al.</i> (14)	Baja	Utilizando LeFort III con bipartición facial, la intervención a esta edad puede dar mejores resultados.
	9 a 12 años	Oberoiet <i>et al.</i> (17)	Baja	Recomendado a esta edad si las demandas funcionales no han dictado una intervención más temprana. Puede realizarse un avance suficiente para la cara de un adulto, evitando con ello repeticiones del procedimiento.
Tratamiento de ortodoncia en segunda fase	12 a 15 años	Vargeviket <i>et al.</i> (18)	Baja	Se hace el manejo de retenciones dentales con exposición quirúrgica y erupción asistida por ortodoncia. Ortodoncia prequirúrgica y cirugía ortognática en pacientes con problemas esqueléticos severos.
LeFort III al final del crecimiento Osteogénesis por distracción Avance monobloque frontofacial	17 a 18 años	Prahl-Andersen(23) Koet <i>et al.</i> (32) Laureet <i>et al.</i> (33)	Baja	La capacidad de crecimiento óseo no estaría restringida por la formación de cicatrices ni la intervención quirúrgica como tal. Cuando la cirugía se realiza tardíamente puede haber un riesgo de recidiva.

Fuente: elaboración propia.



Considerando que tanto el diagnóstico como el manejo clínico de pacientes con anomalías craneofaciales no constituyen procedimientos rutinarios para la odontología general, es relevante actualizar a esta y otras disciplinas. Esto a través de la revisión de la literatura disponible acerca de los aspectos principales asociados con una adecuada atención ortodóntico-quirúrgica de los sujetos con síndrome de Apert. Al efectuar el análisis de calidad de la evidencia, según el método de GRADE (9), la mayoría de artículos resultaron de baja calidad, lo cual podría explicarse por la poca prevalencia que tiene el síndrome a nivel mundial y, asimismo, a la dificultad de realizar estudios prospectivos y aleatorizados (Ver Tabla 1).

Los hallazgos en cuanto al desarrollo dental de estos pacientes es relevante, porque permite elegir la alternativa de tratamiento más adecuada, aunque se encuentran algunos contrastes. Kaloust *et al.* (12), en su estudio retrospectivo, que examina las radiografías de 36 pacientes con este síndrome usando los métodos de Demirjian y Goldstein, concluyen que 31 de los 36 individuos tenían una edad dental inferior a su edad cronológica. Por otro lado, Reitsma *et al.* (39), en su estudio longitudinal, en el que cotejaron los cambios en la morfología de la arcada dentaria entre 28 pacientes con síndrome de Apert y 457 controles, evidenciaron que las dimensiones de la arcada dentaria eran menores en pacientes con síndrome de Apert en comparación con los sujetos de control.

Los dos estudios defienden la idea de que hay un retraso en el desarrollo dental en pacientes con este síndrome, mientras que Woods *et al.* (15), en su estudio retrospectivo, cuyo objetivo era cuantificar, mediante los métodos de Demirjian y Haavikko, el desarrollo dental en 26 pacientes con síndrome de Apert en comparación con controles emparejados, concluyeron que no hay diferencia en el desarrollo dental entre ambos. No obstante, siguiendo la guía GRADE (9), el estudio de Kaloust *et al.* (12) es de nivel de calidad moderado y está respaldado por el de Reitsma *et al.* (39), mientras que el de Woods *et al.* (15) es de calidad baja. Se debe considerar que la metodología empleada por el estudio de Kaloust *et al.* (12) es más rigurosa estadísticamente; por su parte, la de Woods *et al.* (15) tiene limitaciones por el pequeño tamaño de la muestra empleada.

La mayor controversia entre los autores es la relacionada con el tratamiento quirúrgico. Para la corrección de la craneosinostosis se proponen tres edades. Primero, Panchal *et al.* (25) afirman que de 3 a 6 meses; pero es una revisión que no evidencia la metodología utilizada; Fearon y Podner (28) plantean un tiempo de 6 a 12 meses, en su estudio de series de casos, que observó la evolución de 135 pacientes operados por un mismo cirujano durante 20 años; y, por último, Allam *et al.* (14) proponen 15 meses en su estudio retrospectivo, en el cual registraron la evolución de los procedimientos quirúrgicos de 35 pacientes a

largo plazo; todos estos estudios son de calidad baja según la guía GRADE (9).

Sin embargo, se puede concluir que, si la severidad del caso lo permite, es conveniente esperar entre los 12 y 15 meses para realizar este procedimiento, con el fin de evitar que se dé un proceso de refusión sutural y se tenga que llevar a cabo una segunda intervención. De igual manera, el avance fronto-orbital, como destaca Allam *et al.* (14), debe realizarse entre los 4 a 6 meses de edad; según Oberoi *et al.* (17), entre los 6 a 12 meses, de acuerdo a su estudio de cohorte, en el cual evaluaron los resultados después de terminar el tratamiento integrado de 8 pacientes con este síndrome. Hacerlo antes de los 6 meses, señalan Allam *et al.* (14), tuvo la ventaja de no presentar refusión sutural, mientras que Oberoi *et al.* (17) no especifican cuáles son las ventajas de llevarlo a cabo después de los 6 meses.

Con relación a la corrección de la sindactila, Oberoi *et al.* (17) y Prah-Andersen (23), en su estudio tipo revisión, en el que expusieron las controversias en el manejo de las malformaciones craneofaciales, consideran que puede realizarse entre los 12 a 24 meses de edad; la priorización de este tratamiento dependerá de lo incapacitante que sea la sindactila. Entre mayor incapacidad le genere al paciente, más rápido debe efectuarse la cirugía.

Es relevante también que el paciente tenga atención por parte de la especialidad de ortodoncia en la etapa de 7 a los 9 años, o si es necesario antes (18), porque se pueden requerir procedimientos ortopédicos que ayuden a la protracción y expansión maxilar, haciendo uso de expansores maxilares rápidos y lentos. Se emplean expansores rápidos en pacientes con potencial de crecimiento, antes del cierre de la sutura media palatina, y lentos cuando este potencial se ha perdido, como mecanismos de anclaje de la máscara facial. Con relación a la expansión maxilar, Prah-Andersen (23) recomienda realizarla solo después de la erupción de caninos permanentes, para evitar daños en el germen dental de este diente. Además, es importante reconocer que será una expansión quirúrgicamente asistida, ya que en la mayoría de los casos los pacientes presentan un cierre temprano de otras suturas como la palatina (35), y el procedimiento temprano de ortodoncia ayuda a mejorar la estética y la función del paciente, pero se hace necesaria una cirugía posterior para obtener los resultados esperados. Por otro lado, en esta etapa también se evaluará el desarrollo dental de estos pacientes, determinándose si existen agenesias u otras anomalías dentales, con el propósito de hacer una adecuada planeación a futuro que lleve al paciente a una oclusión adecuada.

Es necesario tener en cuenta que el tratamiento ortodóntico debe complementarse con las recomendaciones del equipo de cirugía a cargo, considerando la severidad del caso, pues suele ser

insuficiente el tratamiento ortopédico para corregir la alteración sagital maxilar. Por lo tanto, de común acuerdo entre ambas especialidades, se definirán los alcances de la expansión y la protracción maxilar, evitando que se vean comprometidos los procedimientos quirúrgicos posteriores, como el avance del tercio medio facial. La técnica quirúrgica más usada para este procedimiento es la osteotomía Le Fort III combinada con distracción osteogénica, debido a que tiene ventajas como la eliminación de la necesidad de injertos óseos, la posibilidad de un mayor avance, la reducción de requerir transfusiones y una estancia hospitalaria más corta (16).

Letra *et al.* (13), en su estudio retrospectivo, que analizó las características intraorales de 36 pacientes con este síndrome, y Prah-Andersen(23) están de acuerdo en que el avance quirúrgico maxilar debe realizarse entre los 4 a 5 años. Con ello se evita la necesidad de una traqueotomía (13), lo que permite igualmente un mejor proceso de sincronización de la distracción osteogénica (23), que es la técnica quirúrgica con la que comúnmente se hace. Posnick *et al.* (30), de acuerdo a su estudio de series de casos de 21 pacientes, en el cual observaron los cambios en las mediciones intracraneales antes y después de los procedimientos quirúrgicos, y Hoyos *et al.* (21), en su revisión que no indica los métodos utilizados, reportan que es mejor realizarlo entre los 4 a 6 años; ellos consideran que si el paciente sufre de apnea obstructiva o exorbitismo severo, postergarlo puede afectar su desarrollo normal (30). Por otro lado, Allam *et al.* (14) y Susami *et al.* (27), en su estudio tipo encuesta, el cual analiza el tratamiento ortodóntico de estos pacientes en 46 clínicas de Japón, afirman que debe llevarse a cabo a los 6 años; realizarlo antes afecta el germen dental del primer molar maxilar, lo que provoca anomalías dentales tanto de forma, tamaño y posición, o erupción ectópica e impacta de forma negativa la oclusión del paciente (27). Fearon y Podner (28) recomiendan que debe hacerse entre los 5 a 9 años y Oberoi *et al.* (17) de los 9 a 12 años, y solo si las demandas funcionales no indican que tenga que realizarse de manera temprana. Hacerlo a esta edad se justifica, porque el desarrollo del tercio medio facial va a estar lo suficientemente avanzado, lo cual reduce la posibilidad de necesitar una segunda intervención quirúrgica.

Frente a lo anterior, es relevante considerar lo mencionado por Shetye *et al.* (44), en su estudio retrospectivo longitudinal, que examinó la estabilidad y el crecimiento esquelético del tercio medio facial a largo plazo (10 años) después del avance de Le Fort III en 192 pacientes. Los investigadores indican que hay una alta posibilidad de que esta intervención se tenga que repetir al terminar el crecimiento, porque la mandíbula continúa creciendo y eso hace que se dé una re-expresión de un perfil de clase III esquelética. Otra

opción de tratamiento sería esperar a que el paciente tenga la parte media de la cara lo suficientemente avanzada para realizar este avance, como lo menciona Oberoi *et al.* (17); pero si hay demandas funcionales que ameriten hacerlo de manera temprana, estas deben ser estimadas.

Existe acuerdo entre todos los autores respecto a que, posteriormente, es importante iniciar la segunda fase del tratamiento de ortodoncia entre los 12 a 15 años (18). En esta fase se lleva a cabo la alineación completa de los arcos maxilares, la exposición quirúrgica y la tracción de dientes incluidos y en algunos casos, cuando se necesite cirugía ortognática, se requerirá ortodoncia prequirúrgica para hacer la posterior cirugía de LeFort III al final del crecimiento, entre los 17 y 18 años (23). Se debe considerar que si se hace a una edad más temprana podría crearse una cicatriz que requeriría una cirugía adicional, según Prah-Andersen(23).

De la misma manera, es significativo considerar la estabilidad de este tipo de cirugía; Saltaji *et al.* (11), en su revisión sistemática, la cual evalúa la estabilidad, a corto y largo plazo, de las estructuras óseas después del avance medio facial mediante osteotomía Le Fort III convencional frente a Le Fort III con distracción osteogénica, establecieron que si la cirugía LeFort III se realiza en conjunto con distracción osteogénica el resultado es estable a largo plazo.

En esta fase final también se puede hacer, indican Ko *et al.* (32), de acuerdo con su estudio de serie de casos, en el que investigaron el efecto del tratamiento y la estabilidad de la osteogénesis por distracción monobloque fronto-facial en 5 pacientes y Laure *et al.* (33), en su estudio de series de casos, que observó el avance monobloque frontofacial con craneoplastia frontal en tres adolescentes con huesos faciales adultos y deformaciones, una osteogénesis por distracción o un avance monobloque frontofacial respectivamente. Se debe considerar, sin embargo, que ambos estudios fueron calificados de calidad muy baja según la guía GRADE (9), y al ser estos de series de casos no podemos sugerir cuál sería la mejor opción. Pese a esto, de acuerdo a lo observado en la revisión, las técnicas que hacen uso de osteogénesis por distracción han demostrado dar mejores resultados a largo plazo de acuerdo con Saltaji *et al.* (11) y Meazzini *et al.* (40), en su estudio longitudinal, en el cual analizaron los datos de 40 pacientes por 10 años que fueron sometidos a osteogénesis por distracción.

En conclusión, la presente revisión de literatura evidencia que un plan de tratamiento combinado de ortodoncia y cirugía ortognática es la opción más indicada para obtener los mejores resultados funcionales y estéticos posibles para la población afectada por el síndrome de Apert. El momento adecuado del crecimiento y desarrollo para recibir cada fase del tratamiento será decisión del equipo

multidisciplinario tratante. A su vez, este trabajo refleja la necesidad de establecer estudios multicéntricos que generen publicaciones de alta evidencia científica, con protocolos de tratamiento consensuados que redunden en mejores resultados de tratamiento para la población afectada por el síndrome estudiado.

AGRADECIMIENTOS

Agradecemos a la Facultad de Odontología de la Universidad Nacional.

Contribución de los autores

Yury Paola Giraldo–Barrero, Natalia Carrillo–Mendigaño, Claudia Patricia Peña–Vega y Salomón Yezioro–Rubinsky, colaboramos en la selección y evaluación de los artículos seleccionados tanto como en la construcción y revisión del documento y estamos de acuerdo con la versión final.

Conflictos de interés

Los autores y las autoras de este artículo manifiestan no tener ningún conflicto de interés.

REFERENCES RÉFÉRENCES REFERENCIAS

1. Siminel MA, Neamțu CO, Dițescu D, Forțofoiu MC, Comănescu AC, Novac MB, et al. Apert syndrome-clinical case. *Rom J Morphol Embryol*. 2017; 58(1): 277–280. Disponible en: <https://pubmed.ncbi.nlm.nih.gov/28523332/>
2. Reséndiz–Martínez IA, Nava–Uribe E. Síndrome de Apert. *Acta Medica Grup Angeles*. 2013; 11(4): 173–179. Disponible en: <https://www.medigraphic.com/pdfs/actmed/am-2013/am134b.pdf>
3. Wenger TL, Hing A V, Evans KN. Apert Syndrome. In: Adam MP, Ardinger HH, Pagon RA, Wallace SE, Bean LJH, Gripp KW, et al., editors. Seattle (WA); 1993. Available from: <https://pubmed.ncbi.nlm.nih.gov/31145570/>
4. Cohen SR, de Chalain TM, Burstein FD, Hudgins R, Boydston W. Turribrachycephaly: a technical note. *Ann Plast Surg*. 1995; 35(6): 627–630. Disponible en: <https://pubmed.ncbi.nlm.nih.gov/8748346/>
5. Bachmayer DI, Ross RB, Munro IR. Maxillary growth following LeFort III advancement surgery in Crouzon, Apert, and Pfeiffer syndromes. *Am J Orthod Dentofac Orthop*. 1986; 90(5): 420–430. [https://doi.org/10.1016/0889-5406\(86\)90007-7](https://doi.org/10.1016/0889-5406(86)90007-7)
6. Ousterhout DK, Vargervik K. Aesthetic improvement resulting from craniofacial surgery in craniosynostosis syndromes. *J Craniomaxillofac Surg*. 1987; 15(4): 189–197. [https://doi.org/10.1016/s1010-5182\(87\)80048-3](https://doi.org/10.1016/s1010-5182(87)80048-3)
7. Ousterhout DK, Vargervik K, Clark S. Stability of the maxilla after Le Fort III advancement in craniosynostosis syndromes. *Cleft Palate J*. 1986; 23(1): 91–101. Disponible en: <https://pubmed.ncbi.nlm.nih.gov/3469047/>
8. Castro–Coyotl DM, Rosas–Huerta XO, Sánchez–Vázquez JJ, Díaz–Sánchez MI, Rodríguez–Peralta JS, Tetitla–Munive JM et al. Guía de práctica clínica para el diagnóstico, tratamiento y rehabilitación de craneosinostosis no sindrómica en los 3 niveles de atención. *Cir Cir*. 2017; 85(5): 401–410. <https://doi.org/10.1016/j.circir.2016.10.028>
9. Broek JL, Akl EA, Alonso–Coello P, Lang D, Jaeschke R, Williams JW, et al. Grading quality of evidence and strength of recommendations in clinical practice guidelines: Part 1 of 3. An overview of the GRADE approach and grading quality of evidence about interventions. *Allergy*. 2009; 64(5): 669–677. <https://doi.org/10.1111/j.1398-9995.2009.01973.x>
10. López–Estudillo AS, Rosales–Bérber MÁ, Ruiz–Rodríguez S, Pozos–Guillén A, Noyola–Frías Á, Garrocho–Rangel A. Dental approach for apert syndrome in children: A systematic review. *Med Oral Patol Oral Cir Bucal*. 2017; 22(6): 660–668. <https://dx.doi.org/10.4317%2Fmedoral.21628>
11. Saltaji H, Altalibi M, Major MP, Al–Nuaimi MH, Tabbaa S, Major PW, et al. Le Fort III distraction osteogenesis versus conventional le Fort III osteotomy in correction of syndromic midfacial hypoplasia: A systematic review. *J Oral Maxillofac Surg*. 2014; 72(5): 959–972. <https://doi.org/10.1016/j.joms.2013.09.039>
12. Kaloust S, Ishii K, Vargervik K. Dental Development in Apert Syndrome. *Cleft Palate Craniofac J*. 1997; 34(2): 117–121. https://doi.org/10.1597/1545-1569_1997_034_0117_ddias_2.3.co_2
13. Letra A, Fraga de Almeida ALP, Kaizer R, Esper LA, Sgarbosa S, Granjeiro JM. Intraoral features of Apert's syndrome. *Oral Surg Oral Med Oral Pathol Oral Radiol Endod*. 2007; 103(5): 38–41. <https://doi.org/10.1016/j.tripleo.2006.04.006>
14. Allam KA, Wan DC, Khwanngern K, Kawamoto HK, Tanna N, Perry A, et al. Treatment of apert syndrome: A long-term follow-up study. *Plast Reconstr Surg*. 2011; 127(4): 1601–1611. <https://doi.org/10.1097/prs.0b013e31820a64b6>
15. Woods E, Parekh S, Evans R, Moles DR, Gill D. The dental development in patients with Aperts syndrome. *Int J Paediatr Dent*. 2015; 25(2): 136–43. <https://doi.org/10.1111/ipd.12114>
16. Wery MF, Nada RM, Van Der Meulen JJ, Wolvius EB, Ongkosuwito EM. Three-dimensional computed tomographic evaluation of le Fort III distraction osteogenesis with an external device in syndromic craniosynostosis. *Br J Oral Maxillofac Surg*. 2015; 53(3): 285–291. <https://doi.org/10.1016/j.bjoms.2014.12.016>
17. Oberoi S, Hoffman WY, Vargervik K. Craniofacial team management in Apert syndrome. *Am J Orthod Dentofac Orthop*. 2012; 141(4): 82–87. <https://doi.org/10.1016/j.ajodo.2012.01.003>

18. Vargervik K, Rubin MS, Grayson BH, Figueroa AA, Kreiborg S, Shirley JC, *et al.* Parameters of care for craniosynostosis: Dental and orthodontic perspectives. *Am J Orthod Dentofacial Orthop.* 2012; 141(4): 68–73. <https://doi.org/10.1016/j.ajodo.2011.12.013>
19. Fadda MT, Lerardo G, Ladniak B, Di Giorgio G, Caporlingua A, Raponi I, Silvestri A, *et al.* Treatment timing and multidisciplinary approach in Apert syndrome. *Ann Stomatol (Roma).* 2015; 6(2): 58–63. Disponible en: <https://pubmed.ncbi.nlm.nih.gov/26330906/>
20. Vilan-Xavier AC, Pinto-Silva LC, Oliveira P, Villamarim-Soares R, De Almeida Cruz R. A review and dental management of persons with craniosynostosis anomalies. *Spec Care Dent.* 2008; 28(3): 96–100. <https://doi.org/10.1111/j.1754-4505.2008.00019.x>
21. Hoyos-Serrano M, Rojas-Mamani J. SÍNDROME DE APERT (SA). *Rev Act Clin Med.* 2014; 64.
22. Ferrano NF. Dental, orthodontic, and oral/maxillofacial evaluation and treatment in Apert syndrome. *Clin Plast Surg.* 1991; 18(2): 291–307. Disponible en: <https://pubmed.ncbi.nlm.nih.gov/2065490/>
23. Prahł-Andersen B. Controversies in the management of craniofacial malformations. *Semin Orthod.* 2005; 11(2): 67–75. <https://doi.org/10.1053/j.sodo.2005.02.004>
24. Blount JP, Louis RG, Tubbs RS, Grant JH. Pansynostosis: A review. *Childs Nerv Syst.* 2007; 23(10): 1103–1109. <https://doi.org/10.1007/s00381-007-0362-1>
25. Panchal J, Uttchin V. Management of craniosynostosis. *Plast Reconstr Surg.* 2003; 111(6): 2032–2048. <https://doi.org/10.1097/01.prs.0000056839.94034.47>
26. Azoulay-Avinoam S, Bruun R, MacLaine J, Allareddy V, Resnick CM, Padwa BL. An Overview of Craniosynostosis Craniofacial Syndromes for Combined Orthodontic and Surgical Management. *Oral Maxillofac Surg Clin North Am.* 2020; 32(2): 233–247. <https://doi.org/10.1016/j.coms.2020.01.004>
27. Susami T, Fukawa T, Miyazaki H, Sakamoto T, Morishita T, Sato Y, *et al.* A survey of orthodontic treatment in team care for patients with syndromic craniosynostosis in Japan. *The Cleft Palate-Craniofacial Journal.* 2018; 55(4): 479–486. <https://doi.org/10.1177/1055665617747703>
28. Fearon JA, Podner C. Apert syndrome: Evaluation of a treatment algorithm. *Plast Reconstr Surg.* 2013; 131(1): 132–142. <https://doi.org/10.1097/prs.0b013e3182729f42>
29. Carpentier S, Schoenaers J, Carels C, Verdonck A. Cranio-maxillofacial, orthodontic and dental treatment in three patients with Apert syndrome. *Eur Arch Paediatr Dent.* 2014; 15(4): 281–289. <https://doi.org/10.1007/s40368-013-0105-9>
30. Posnick JC, Armstrong D, Bite U. Crouzon and Apert syndromes: intracranial volume measurements before and after cranio-orbital reshaping in childhood. *Plast Reconstr Surg.* 1995; 96(3): 539–548. Disponible en: <https://pubmed.ncbi.nlm.nih.gov/7638278/>
31. Da Silva-Dalben G, Das Neves LT, Gomide MR. Oral findings in patients with Apert syndrome. *J Appl Oral Sci.* 2006; 14(6): 465–469. <https://doi.org/10.1590/s1678-77572006000600014>
32. Ko EWC, Chen PKT, Tai ICH, Huang CS. Fronto-facial monobloc distraction in syndromic craniosynostosis. Three-dimensional evaluation of treatment outcome and facial growth. *Int J Oral Maxillofac Surg.* 2012; 41(1): 20–27. <https://doi.org/10.1016/j.ijom.2011.09.012>
33. Laure B, Joly A, Moret A, Travers N, Listrat A, Goga D. Frontofacial monobloc advancement with simultaneous frontal cranioplasty in adolescents with residual apert syndrome deformations. *J Craniofac Surg.* 2015; 26(7): 2059–2061. <https://doi.org/10.1097/scs.0000000000001942>
34. Ponniah AJT, Witherow H, Richards R, Evans R, Hayward R, Dunaway D. Three-dimensional image analysis of facial skeletal changes after monobloc and bipartition distraction. *Plast Reconstr Surg.* 2008; 122(1): 225–231. <https://doi.org/10.1097/prs.0b013e3181774308>
35. Hohoff, A, Joos U, Meyer U, Ehmer U, Stamm T. The spectrum of Apert syndrome: phenotype, particularities in orthodontic treatment, and characteristics of orthognathic surgery. *Head Face Med.* 2007; 3(10). <https://dx.doi.org/10.1186%2F1746-160X-3-10>
36. Khonsari RH, Way B, Nysjö J, Odri GA, Olszewski R, Evans RD, *et al.* Fronto-facial advancement and bipartition in Crouzon-Pfeiffer and Apert syndromes: Impact of fronto-facial surgery upon orbital and airway parameters in FGFR2 syndromes. *J Cranio-Maxillofacial Surg.* 2016; 44(10): 1567–1575. <https://doi.org/10.1016/j.jcms.2016.08.015>
37. Glass GE, Ruff CF, Crombag GAJC, Verdoorn MHAS, Koudstaal M, Anguilla F, *et al.* The role of bipartition distraction in the treatment of apert syndrome. *Plast Reconstr Surg.* 2018; 141(3): 747–750. <https://doi.org/10.1097/prs.0000000000004115>
38. Shetye PR, Kapadia H, Grayson BH, McCarthy JG. A 10-year study of skeletal stability and growth of the midface following le Fort III advancement in syndromic craniosynostosis. *Plast Reconstr Surg.* 2010; 126(3): 973–981. <https://doi.org/10.1097/prs.0b013e3181e60502>
39. Reitsma JH, Balk-Leurs IH, Ongkosuwito EM, Wattel E, Prahł-Andersen B. Dental maturation in children with the syndrome of crouzon and apert. *Cleft Palate*

Craniofac J. 2014; 51(6): 639–644.
<https://doi.org/10.1597/13-071>

40. Meazzini MC, Allevia F, Mazzoleni F, Ferrari L, Pagnoni M, Iannetti G, *et al.* Long-term follow-up of syndromic craniosynostosis after le Fort III halo distraction: A cephalometric and CT evaluation. *J Plast Reconstr Aesthetic Surg.* 2012; 65(4): 464–472.
<https://doi.org/10.1016/j.bjps.2011.09.048>
41. Shin K, Moreno–Uribe LM, Allareddy V, Burton RG, Menezes AH, Fisher MD, *et al.* Multidisciplinary care for a patient with syndromic craniosynostosis: A case report with 20 years of special care. *Spec Care Dent.* 2020; 40(1): 127–133. <https://doi.org/10.1111/scd.12437>
42. Miyazaki H, Katada H, Ichinokawa Y, Hirabayashi S, Sueishi K. Orthodontic treatment in combination with Le Fort II bone distraction in patient with Apert syndrome. *Bull Tokyo Dent Coll.* 2013; 54(1): 9–17.
<https://doi.org/10.2209/tdcpublication.54.9>
43. Kahnberg KE, Hagberg C. Orthognathic surgery in patients with craniofacial syndrome. I. A 5-year overview of combined orthodontic and surgical correction. *J Plast Surg Hand Surg.* 2010; 44(6): 282–288. <https://doi.org/10.3109/2000656x.2010.516594>
44. Shetye PR, Kapadia H, Grayson BH, McCarthy JG. A 10-year study of skeletal stability and growth of the midface following le Fort III advancement in syndromic craniosynostosis. *Plast Reconstr Surg.* 2010; 126(3): 973–981. <https://doi.org/10.1097/prs.0b013e3181e60502>